Stany zagrożenia życia u dzieci

Monika Sugalska
Klinika Neurologii Dziecięcej
Warszawski Uniwersytet Medyczny

Stany zagrożenia życia

Dziecko w stanie zagrożenia życia ma potencjalną uszkodzenie w:

- Układzie oddechowym
- Układzie krążenia
- Układzie nerwowym – ośrodkowym lub obwodowym

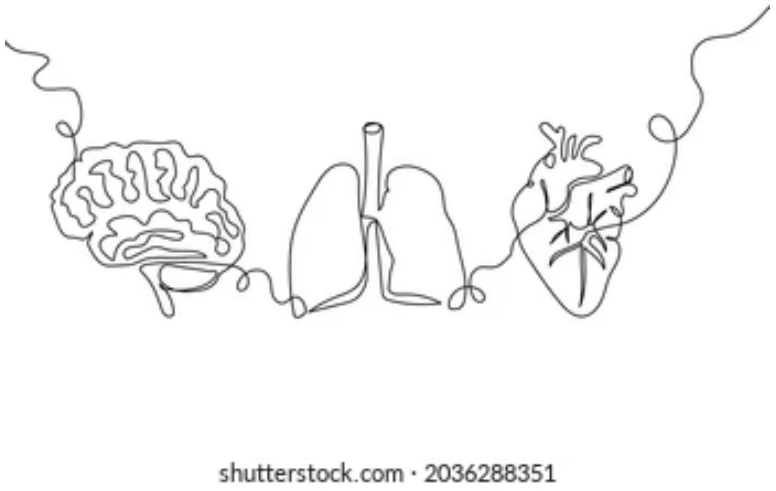

- Wstępna obserwacja dziecka dotyczy **stanu przytomności, czynności oddechowej i zabarwienia powłok.** Trwa to kilka sekund.

- Ocena kliniczna - pierwsza szybka ocena - zajmuje **mniej niż 1 minutę!!!**

Dziecko to nie mały dorosły!

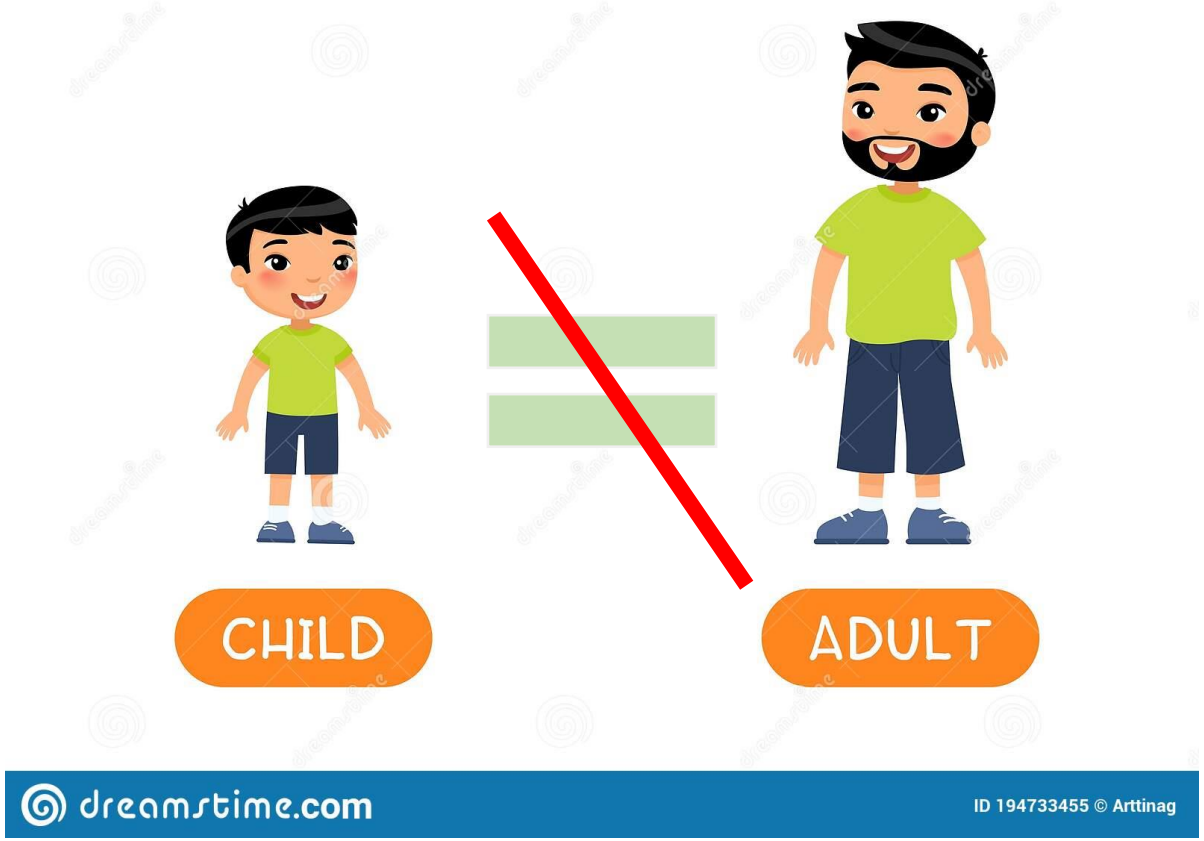

Przyczyny stanu zagrożenia życia

Dzieci (wiek)	Cause
Noworodki i niemowlęta	Choroby układu oddechowego Infekcje Wady wrodzone
1-4 rok życia	Wypadki Zatrucia lekami Choroby onkologiczne Infekcje (meningitis, encephalitis) Wady wrodzone
5-19 rok życia	Wypadki Zatrucia lekami Samobójstwa Używki Choroby onkologiczne Infekcje (meningitis, encephalitis)

Stan nagły = konieczność pilnej interwencji

• **Anafilaksja** • **Ciało obce** • **Drgawki/Stan padaczkowy** • **Duszność/Zaburzenia oddychania** • **Gorączka** • **Oparzenie/Odmrożenie** • **Ostry brzuch** • **Ostre objawy neurologiczne/Udar** • **Sepsa**	• **Uraz** • **Utonięcie** • **Wstrząs** • **Zaburzenia świadomości** • **Zaburzenia rytmu serca** • **Zaburzenia metaboliczne** • **ZOMR** • **Zatrucia**

Objawy ciężkich chorób u dzieci

- Narastająca senność z całkowitym brakiem zainteresowania otoczeniem
- Drażliwość i niemożność uspokojenia dziecka
- Słaby płacz lub brak płaczu pomimo bolesnych zabiegów
- Nagły ból głowy, światłowstręt
- Brak apetytu, niedożywienie
- Uporczywe wymioty
- Napady padaczkowe
- Gorączka lub hypotermia
- Duszność
- Sinica
- Hipotonia

Szybka ocena kliniczna

- W stanach zagrożenia życia poszczególne etapy niekiedy dzieją się jednoczasowo i powtarzają

- Priorytetem jest przeżycie pacjenta, a zatem utrzymanie funkcji układu oddechowego, krążenia i mózgu

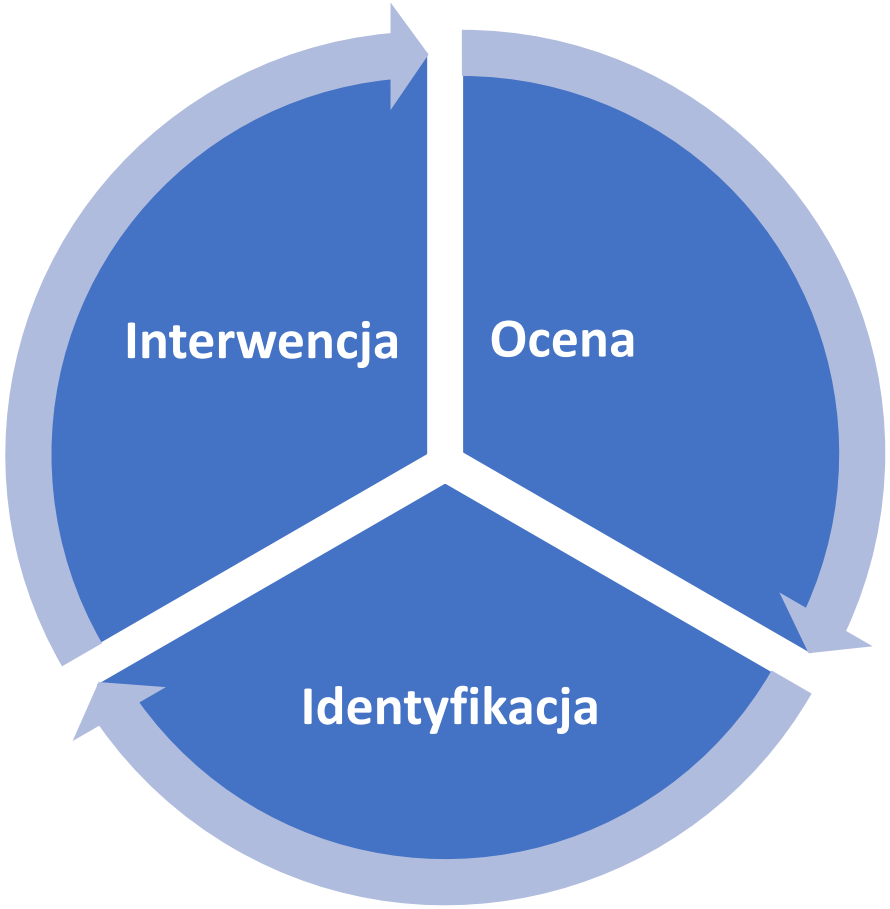

Ocena

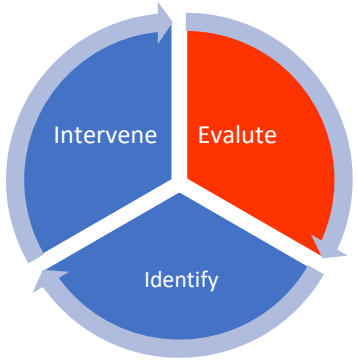

Pierwotna ocena

- Postępowanie ABCDE ocenia układ oddechowy, krążenia i funkcje neurologiczne Ocenę czynności życiowych i pulsoksymetrii

Wtórna ocena

- Ukierunkowany wywiad lekarski i badanie fizykalne

Testy diagnostyczne

- Badania laboratoryjne, radiologiczne i inne niezbędne testy do oceny stanu fizjologicznego dziecka

Rozpoznanie

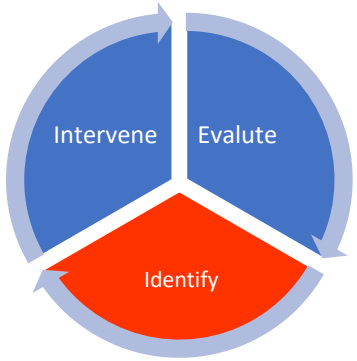

Objawy	Przyczyny	Przykłady
Wstrząs	Hipowolemia	odwodnienie- gastroenteritis Kwasica cukrzycowa Krwawienie -po urazie
	Zaburzenia dystrybucji płynów	Posocznica Anafilaksja
	Kardiogenna	Arytmia Niewydolność serca
Zaburzenia oddychania	Upośledzenie drożności górnych dróg oddechowych (stridor)	Krup /zapalenie nagłośni Ciało obce Wady wrodzone Uraz
	Zaburzenia w obrębie dolnych dróg oddechowych	Astma Zapalenie oskrzelików -Bronchiolitis Zapalenie płuc-Pneumonia Odma opłucnowa-Pneumothorax

Rozpoznanie

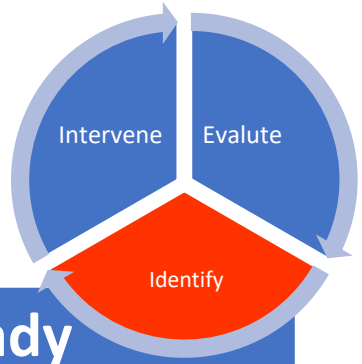

Objawy	Przyczyny	Przykłady
Senność/ zaburzenia świadomości/drgawki	Stan po udarze Stan padaczkowy	
	Zakażenie	Zapalenie opon mózgowo-rdzeniowych/mózgu
	Zaburzenia metaboliczne	Ketoacydoza cukrzycowa, hipoglikemia, zaburzenia elektrolitowe (Ca, Mg, Na), wrodzony błąd metaboliczny
	Urazy głowy	Poważne urazy nieprzypadkowe
	Zatrucie narkotykami Zażycie trucizny	
	Krwawienie wewnątrzczaszkowe	
Stany nagłe chirurgiczne	„Ostry” brzuch	Zapalenie wyrostka robaczkowego Zapalenie otrzewnej
	Niedrożność jelit	wgłobienie, niedokonany zwrot, atrezja/zwężenie jelita

Interwencja

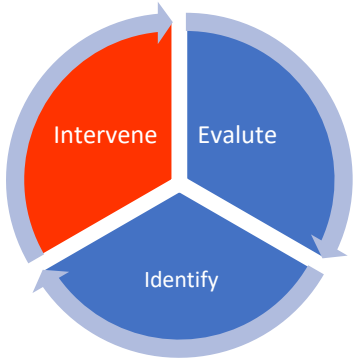

1. Udrożnienie dróg oddechowych - właściwa pozycja
2. Wprowadzenie działania natychmiastowego
3. Rozpoczęcie reanimacji- CPR (cardiorespiratory resuscitation)
4. Podłączenie kardiomonitora i pulsoksymetru
5. Postawienie diagnozy i podjęcie odpowiednich kroków
6. Podanie leków i płynów

Wstępna ocena

Najpierw ocena świadomości

- ✓ A – airways – drogi oddechowe – ocena drożności
- ✓ B – brathing - oddychanie
- ✓ C – circulation – układ krążenia
- ✓ D – disability – objawy neurologiczne (tutaj też ocena świadomości –wykonujemy ją wcześniej, ale też powtarzamy po ABC
- ✓ E – exposure – ekspozycja/ocena ogólna
- ✓ F – family and final diagnosis

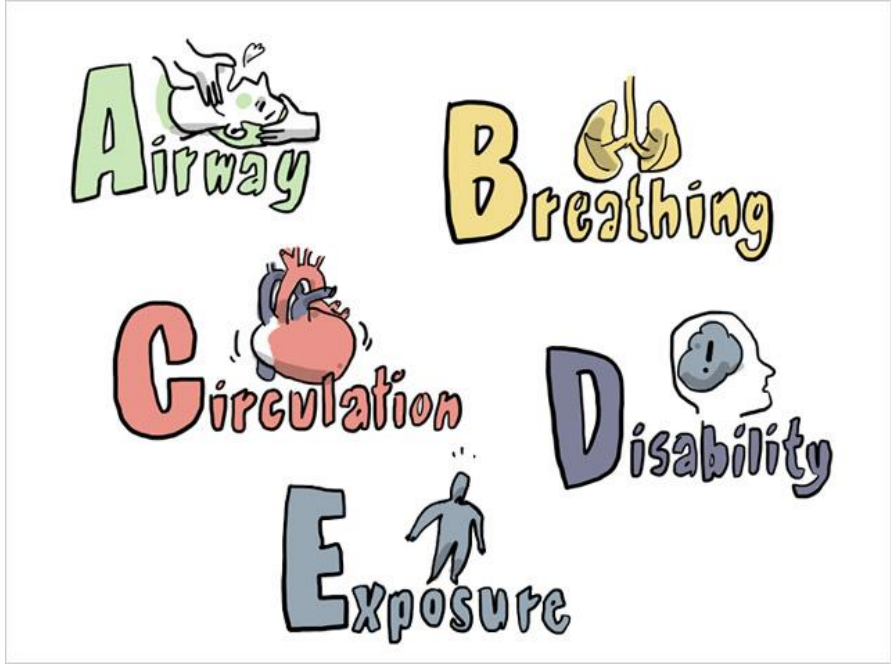

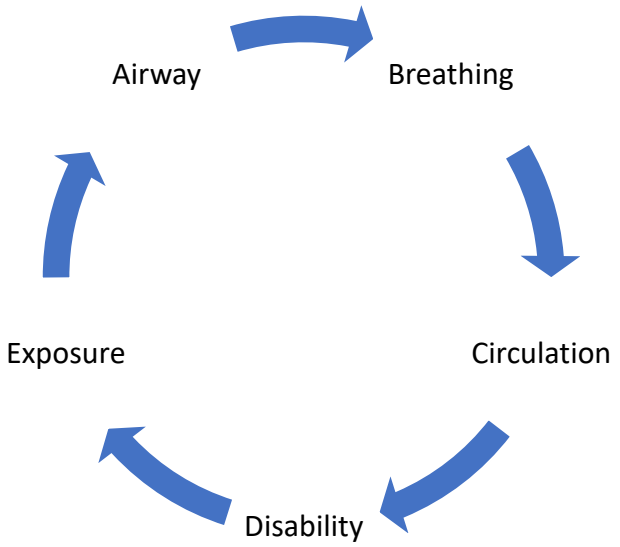

Ocena świadomości

- Skala Glasgow (GCS)
  - Ocena w 3 obszarach
  - Maksymalna ilość punktów 15, minimalna 3
  - Wynik 3 pkt nie oznacza śmierci!

- Skala AVPU

Skala Glasgow (GCS)

CZYNNOŚCI PODLEGAJĄCE OCENIE	ODPOWIEDŹ (NIEMOWLĘ)	ODPOWIEDŹ (DZIECKO STARSZE)	WYNIK
Otwieranie oczu	Spontanicznie	Spontanicznie	4
	Na polecenie słowne	Na polecenie słowne	3
	Na ból	Na ból	2
	Brak reakcji	Brak reakcji	1
Odpowiedź werbalna	Gruchanie i gaworzenie	Prawidłowa, pacjent jest w pełni zorientowany	5
	Płacz, niepokój	Pacjent odpowiada, ale jest zdezorientowany	4
	Płacz jako reakcja na bodźce bólowe	Pacjent używa niewłaściwych słów	3
	Jęczenie jako reakcja na bodźce bólowe	Pacjent wydaje niearytykułowane dźwięki	2
	Brak reakcji	Brak reakcji	1
Odpowiedź ruchowa	Normalne, spontaniczne ruchy	Na polecenie	6
	Reakcja wycofania na dotyk	Potrafi umiejscowić bodziec bólowy	5
	Reakcja wycofania na ból	Reakcja wycofania na ból	4
	Nieprawidłowa reakcja zgięciowa	Nieprawidłowa reakcja zgięciowa	3
	Nieprawidłowa reakcja wyprostna	Nieprawidłowa reakcja wyprostna	2
	Brak reakcji	Brak reakcji	1

https://podyplomie.pl/pediatria/27207,inwazyjna-choroba-meningokokowa

Skala AVPU

- Oceniamy odpowiedź pacjenta na bodziec:
  - A – alert – w pełni przytomny
  - V – verbal – odpowiada na stymulację werbalną
  - P – pain - odpowiada na ból
  - U – unresponsive – bez reakcji

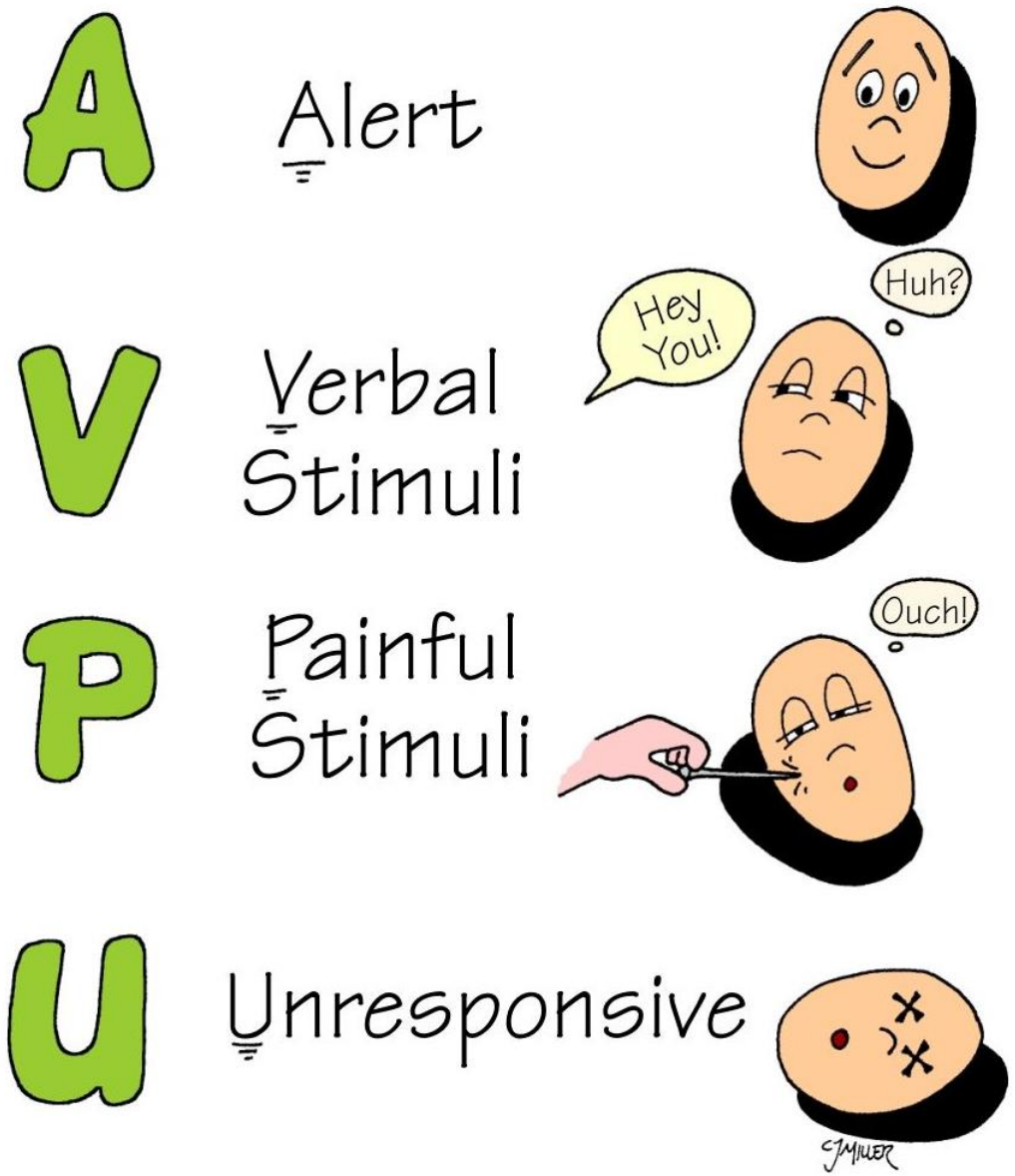

A – airway – drogi oddechowe

- Ocena, utrzymanie drożności lub udrożnienie dróg oddechowych
- Ocena:
  - Płaczu
  - Mowy
  - Duszności
  - Świstów/chrypki/”głośny” oddech
  - Ruchów mięśni oddechowych

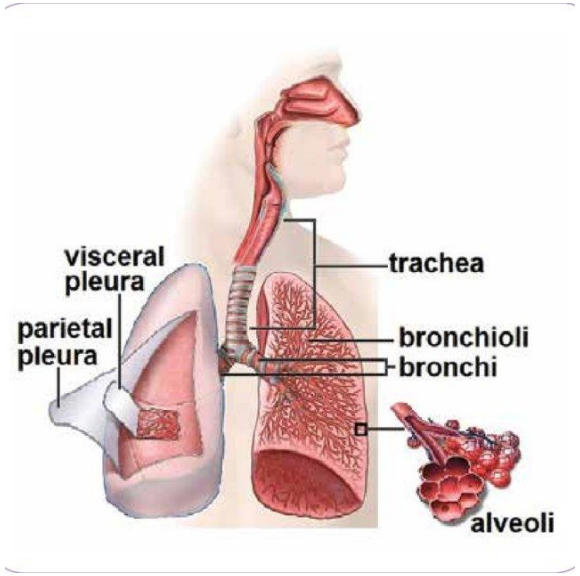

Drogi oddechowe

- **Ocenić drożność górnych dróg oddechowych:**
- 1. Sprawdzić ruch klatki piersiowej lub brzucha
- 2. Słuchać przepływu powietrza i dźwięków oddechu

Stan	Opis
Clear	Airway is open and unobstructed for normal breathing
Maintainable	Airway is obstructed but can be maintainable by simple measures (eg. head tilt-chin lift)
Not Maintainable	Airway is obstructed but cannot be maintainable without advanced intervention (eg. intubation)

Niedrożności górnych dróg oddechowych

Oznaki sugerujące niedrożność dróg oddechowych:

1. Zwiększony wysiłek oddechowy
2. Nieprawidłowe szmery oddechowe
3. Pomimo prób wysiłku oddechowego brak oddechu

Wysiłek oddechowy

Objawy zwiększonego wysiłku oddechowego:

- Poruszanie skrzydełkami nosa-przy każdym wdechu, najczęstsze u niemowląt i małych dzieci
- Wciąganie przyczepów przepony, mostka i dołka jarzmowego
- Oddech paradoksalny-zapadanie się klatki i uniesienie brzucha przy wdechu.

Dziecko z dusznością

A - drogi oddechowe – pierwsza pomoc

Umożliwienie przyjęcia wygodnej pozycji lub posadzenie w odpowiedniej pozycji

Udrożnienie dróg oddechowych: odgięcie głowy do tyłu, uniesienie bródki, wysunięcie żuchwy.

W przypadku podejrzenia urazu rdzenia kręgowego utrzymać głowę, szyję, klatkę piersiową w pozycji neutralnej

Unikać nadmiernego odgięcia głowy i szyi u niemowląt, ponieważ może spowodować zamknięcie dróg oddechowych

Odessać wydzielinę z dróg oddechowych.

usunięcie ciała obcego z dróg oddechowych przy podejrzeniu aspiracji

Ciało obce w drogach oddechowych

- Gardło:
  - Ostry ból przy połykaniu, ślinienie się, odruchy wymiotne
- Krtań:
  - Kaszel, stridor, niewydolność oddechowa

Ciało obce w drogach oddechowych – pierwsza pomoc

Oceń kaszel:

- Efektywny – głośny, mówi/płacze, może nabrać powietrze
- Nieefektywny – cichy, sinica, duszność, nie może oddychać

Jeśli kaszel jest efektywny zachęcaj dziecko do kaszlu

Jeśli ciało obce jest widoczne i łatwo dostępne – próba usunięcia

- Duszność, krztuszenie się – manewry fizyczne:
  - < 1-2 r.ż 5 uderzeń w okolicę m/łopatkową (głowa i twarz w dół) -> 5 uciśnięć mostka (głowa w dół, twarz do góry)
  - > 1-2 rż – 5 uderzeń w okolicę m/łopatkową -> manewr Heimlicha

Ciało obce w drogach oddechowych

- <1 r.ż 5 uderzeń w okolicę m/łopatkową -> 5 uciśnięć mostka,

Ciało obce w drogach oddechowych

- >1-2 rż – 5 uderzeń w okolicę m/łopatkową -> manewr Heimlicha

B – breathing - oddychanie

Ocena oddechu obejmuje:

1. Częstość i jakość oddechów
2. Wysiłek oddechowy
3. Ruch klatki piersiowej podczas oddechu
4. Szmery oddechowe
5. Saturacja O2 za pomocą pulsoksymetru
6. Ocena sinicy

POSTĘPOWANIE: tlen, nebulizacja, intubacja

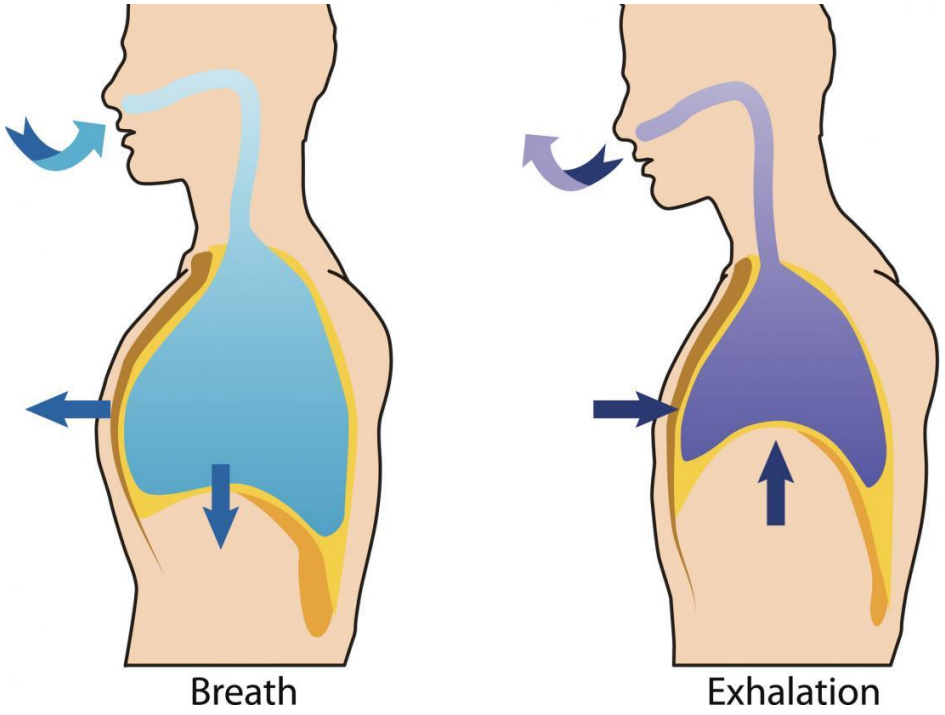

Częstość oddechów w zależności od wieku

Wiek	Norma	Tachypnoe
Noworodek	30-50	>60
Niemowlę	20-30	>50
Młodsze dziecko	20-30	>40
Starsze dziecko	15-20	>30

Im młodsze dziecko tym:

- Większa częstość oddechów
- Większa częstość pracy serca
- Niższe ciśnienie tętnicze

Nieprawidłowa częstość oddechów

Tachypnoe :

- Pierwszy objaw niewydolności oddechowej u niemowląt
  Tachypnoe bez oznak zwiększonego wysiłku oddechowego

Bradypnoe:

- zmęczenie mięśni oddechowych, uszkodzenie centralnego układu nerwowego, zakażenia, hipotermia lub lek, który powoduje zahamowanie oddychania.

Apnea - bezdech:

- Zaprzestanie oddechu przez 20 sekund lub poniżej 20 sekund, jeśli towarzyszy temu bradykardia, sinica lub bladość

Zmiany osłuchowe

Stridor:

- świst krtaniowy, który wskazuje na zawirowania przepływu powietrza przez częściowo zwężone górne drogi oddechowe
- Oznacza, że niedrożność jest krytyczna i wymaga natychmiastowej interwencji
- Przyczyny: ciało obce zamykające drogi oddechowe, zapalenie krtani, laryngomalacia, guz lub cysta, obrzęk górnych dróg oddechowych

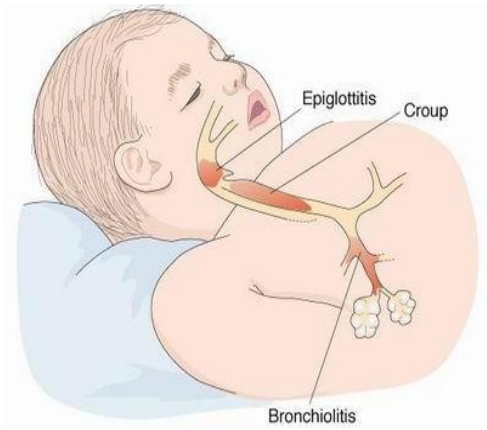

Zmiany osłuchowe

- **Bulgotanie:**

dźwięk słyszany podczas wdechu i wydechu

Wynika z niedrożności górnych dróg oddechowych spowodowanej obecnością wydzieliny dróg oddechowych(wymioty,krew)

- **Pochrząkiwanie:**

krótkie, niskie dźwięki słyszane podczas wydechu

Objawy choroby tkanki płucnej w wyniku zapadania się końcowego odcinka dróg oddechowych i pęcherzyków płucnych

Przyczyny: zapalenie płuc, ARDS, stłuczenie płuc

Zmiany osłuchowe

Świsty

- Wysoki ton w fazie wydechu.
- Pochodzi ze zwężonych obwodowych dróg oddechowych.
- Przykłady: Zapalenie oskrzelików, Astma

Trzeszczenia

- Ostry trzask podczas wdechu.
- Suche trzaski: niedodma i śródmiąższowe zapalenie płuc
- Wilgotne trzaski: płynu pęcherzykowego.

C – circulation - układ krążenia

Parametry oceniające krążenie: HR + 4P

- Częstość i rytm serca (HR)

Bradycardia

Tachycardia

- P – pulse - Tętno
- P – blood Pressure – ciśnienie tętnicze
- P – peripheral perfusion - zabarwienie i ucieplenie skóry, powrót włośniczkowy
- P – preload – powrót żylny (brzeg wątroby, zastój w krążeniu płucnym)

POSTĘPOWANIE: dojście iv/doszpikowe, płyny iv, ekg/kardiomonitor, badania laboratoryjne, leki presyjne

Częstość pracy serca zależnie od wieku

Wiek	Norma	Średnia
Newborn to 3 months	85-205	140
3 month to 2 yrs	100-190	130
2 yrs to 10 yrs	60-140	80
> 10 yrs	60-100	75

Tętno

Ocena wypełnienia tętna

- < 1 rż - tętno na dużych tętnicach: ramienna, udowa
- > 1 rż – tętnica szyjna, udowa, promieniowa

- Słabe impulsy centralne są niepokojące i wskazują na potrzebę bardzo szybkiej interwencji

Ciśnienie tętnicze

wiek	prawidłowe SBP	minimalne SBP
0-1 mż	>60	50-60
2-12 mż	>80	70
2-10 rż	90 + 2x wiek w latach	70 + 2x wiek w latach
>10 rż	120	90

Powrót włośniczkowy

- Czas potrzeby do powrotu zabarwienia po uciśnięciu skóry/okolicy podpaznokciowej
- Wydłużony przy zaburzeniach ukrwienia
- Wydłużony przy słabej frakcji wyrzutowej serca
- Norma <= 2sek
- Ocena: podnieść kończynę nieco powyżej poziomu serca, ucisnąć i szybko zwolnić nacisk

Capillary refill time

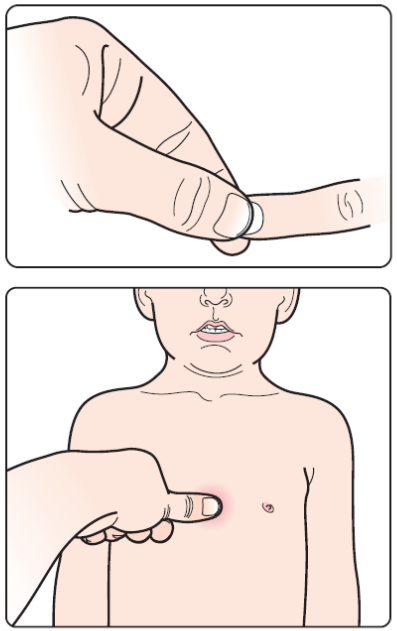

Press on the skin of the sternum or a digit at the level of the heart
Apply blanching pressure for 5 seconds
Measure time for blush to return
Prolonged capillary refill if >2 seconds

Zabarwienie skóry

- Błony śluzowe, paznokcie dłoni i stóp powinny być różowe
- Słaba perfuzji- gorsze dostarczanie tlenu do tkanki w pierwszej kolejności dotyczy rąk i stóp - chłodne, blade, ciemna, cętkowane.

- Bladość:
  - Zmniejszone ukrwienie skóry (zimno, stres, wstrząs)
  - Niedokrwistość
  - Zmniejszona pigmentacji skóry

Zabarwienie skóry

- **Marmurkowata skóra**

➢Nieregularne lub niejednolite zabarwienie skóry.

➢Poważna choroba, jak niedotlenienie, hipowolemia lub wstrząs spowodować intensywny skurcz naczyń z nieregularną dostawą utlenionej krwi do skóry.

➢U większości dzieci schłodzenie i „uroda”

Zabarwienie skóry

- **Sinica**

➢ Sinica obwodowa: niebieskawe zabarwienie dłoni i stóp

  ➢ Przyczyny: wstrząs, ochłodzenie, niedrożność tętnic (np obwodowa choroba naczyniowa, objaw Raynauda)

➢ Sinica centralna: niebieskawe zabarwienie warg i innych błon śluzowych.

  ➢ Przyczyny: niskie podaż tlenu, wrodzone choroby serca, skurcz oskrzeli, nadciśnienie płucne

D – disability - ocena stanu neurologicznego

Szybka ocena funkcji neurologicznych

Objawy kliniczne perfuzji mózgowej są wskaźnikami funkcji krążenia w chorym lub rannego pacjenta

Ocena:

- Stanu świadomości (skala GCS/AVPU) – na początku oraz po wykonaniu kroków ABC
- Źrenice – symetria i reakcja na światło
- Siła i napięcie mięśniowe
- Objawy ogniskowe
- Objawy oponowe

W kontekście objawów neurologicznych ważna ocena glikemii!

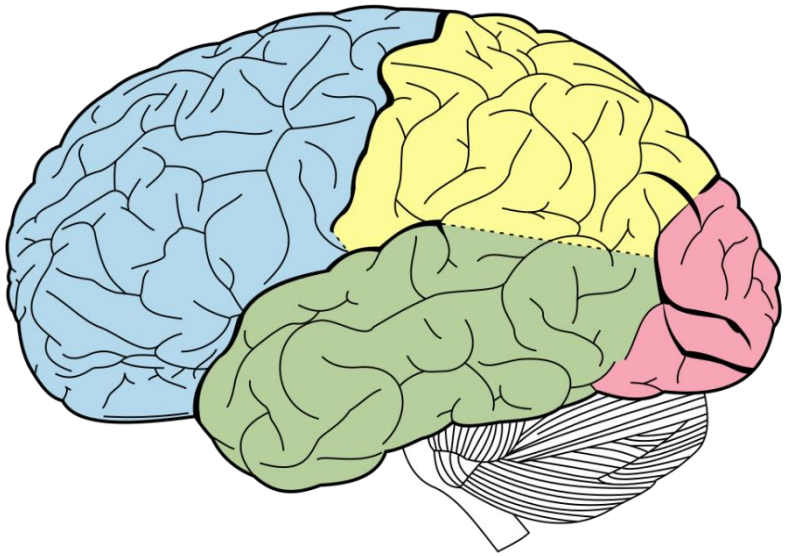

E – exposure - działanie czynników zewnętrznych

- Konieczne rozebranie pacjenta do badania
- Ocena:
  - Ciemiączka: poziom, tętnienie, napięcie
  - Skóra – wybroczyny, ślady po urazach, igłach etc.
  - Diureza
  - Ocena innych układów m.in. jama brzuszna (niedrożność, zapalenie otrzewnej)

- Przy podejrzeniu urazu kręgosłupa lub szyi właściwe ułożenie

- Wybroczyny i plamy na skórze → wstrząs septyczny

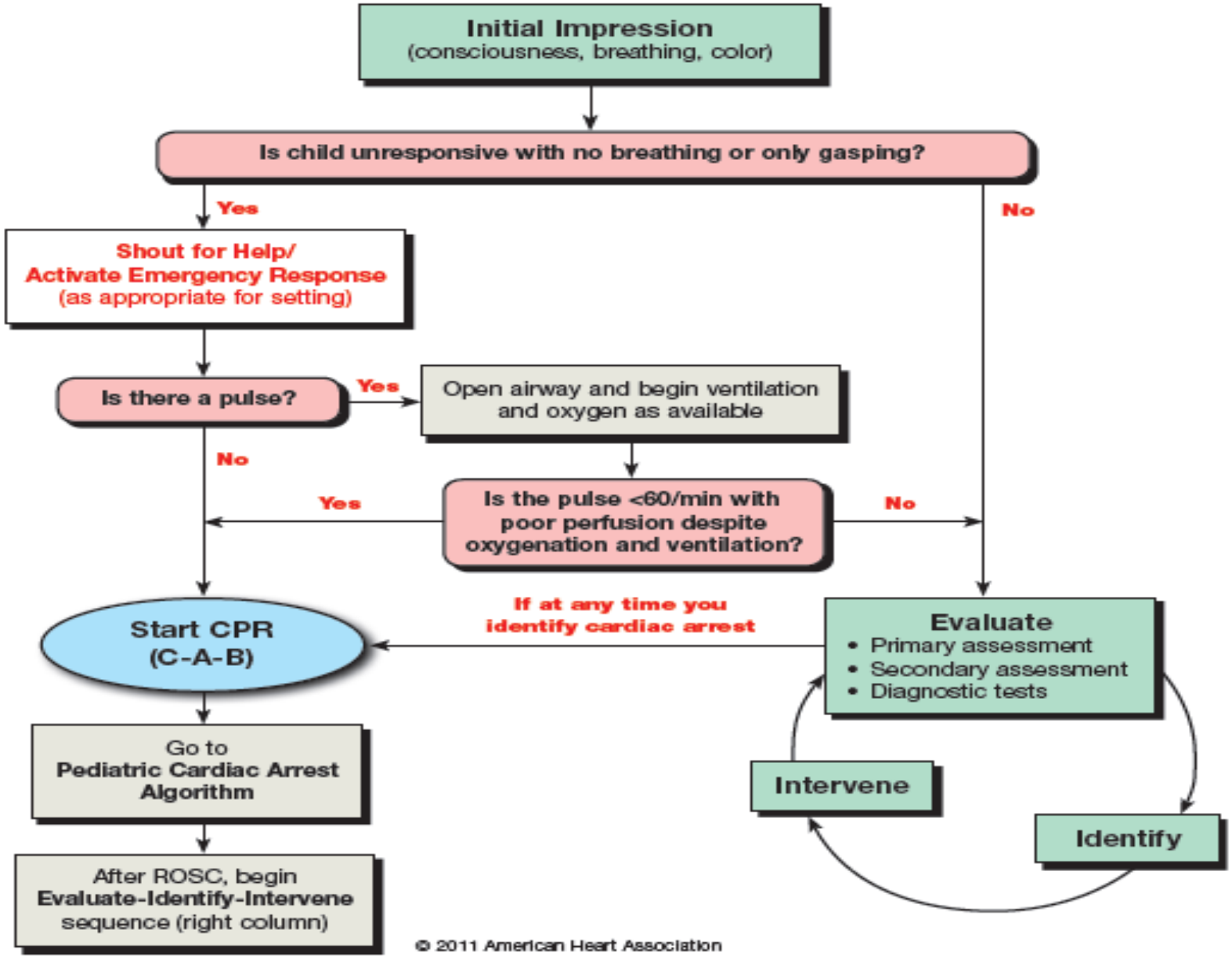
Initial Impression
(consciousness, breathing, color)
Is child unresponsive with no breathing or only gasping?
Yes
No
Shout for Help/
Activate Emergency Response
(as appropriate for setting)
Is there a pulse?
Yes
Open airway and begin ventilation and oxygen as available
No
Yes
Is the pulse <60/min with poor perfusion despite oxygenation and ventilation?
No
If at any time you identify cardiac arrest
Start CPR
(C-A-B)
Evaluate
• Primary assessment
• Secondary assessment
• Diagnostic tests
Go to
Pediatric Cardiac Arrest Algorithm
Intervene
Identify
After ROSC, begin
Evaluate-Identify-Intervene
sequence (right column)
© 2011 American Heart Association

BLS u dzieci

- U dzieci w przeciwieństwie do dorosłych najczęstszy mechanizm NZK jest oddechowy, nie krążeniowy

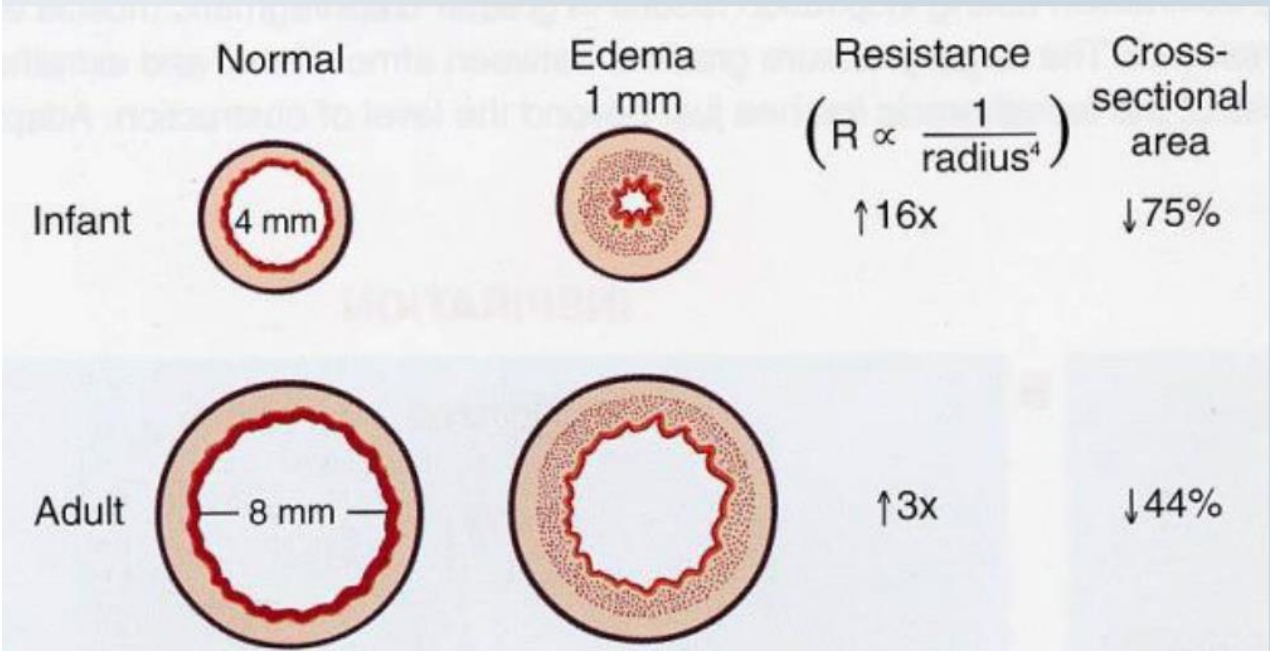

Niemowlę (do 1rż): 5 oddechów, następnie 3:1
Pozostałe dzieci: 5 oddechów , następnie 15:2

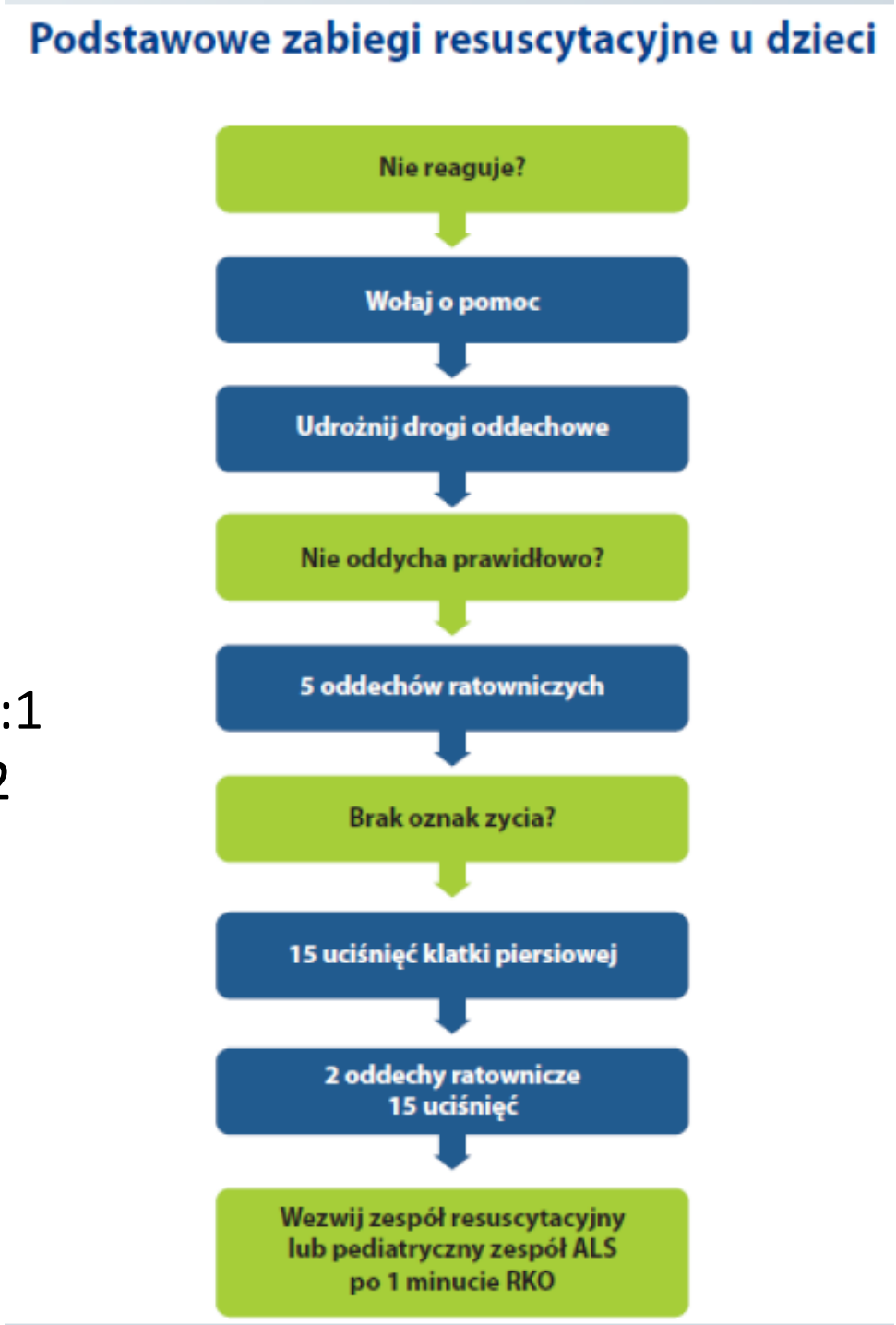

Udrożnienie dróg oddechowych

- Wysunięcie podbródka

- Wypchnięcie żuchwy

Resuscytacja krążeniowo-oddechowa

- Uciskanie dolnej połowy mostka na głębokość co najmniej 1/3 wymiaru AP klp lub 4-5 cm
- Częstość 100-120/min
  - Niemowlęta – 2 palce
  - Dzieci > 1 rż – jedna ręka
  - Dorośli – 2 ręce splecione

Mouth-to-mouth breathing in an older child

Cardiac massage in an infant

Cardiac massage in an older child

RKO u dzieci

- Więcej niż 1 ratownik – jeden rozpoczyna RKO, drugi idzie po pomoc
- 1 ratownik – prowadzi RKO przez 1 min/5 cykli, potem udaje się po pomoc
  - W przypadku konieczności użycia AED najpierw wzywa pomoc, następnie zaczyna RKO

BLS

- Kontynuować BLS do czasu
  - Przybycia służb ratowniczych
  - Powrotu czynności życiowych poszkodowanego
  - Wyczerpania sił ratownika

- Badanie krwi: gazometira krwi żylnej, tętnicznej, Hb, kwas mlekowy, glukoza, jony
- Rtg klp
- EKG
- Echokardiografia
- Usg, TK

Stany zagrożenia życia - badania dodatkowe

Badania laboratoryjne	Znaczenie badania
morfologia, CRP, OB, prokalcytonina	Markery zapalne, niedokrwistość, liczba płytek krwi
gazometria, osmolalność osocza, Na, K, TSH, ft3, ft4	Zaburzenia metaboliczne - ocena gospodarki wodnej, kwasowo-zasadowej, elektrolitowej, hormony tarczycy
glukoza	Hipo-/hiperglikemia
AST, ALT, GGTP, mocznik, kreatynina, CK, badanie ogólne moczu	Uszkodzenie wątroby, mięśni, serca, nerek
amoniak	Hiperamonemia, niewydolność wątroby
koagulogram (INR, APTT, D-dimery, fibrinogen), grupa krwi	Zaburzenia krzepnięcia
posiew krwi, moczu, badanie ogólne moczu	Infekcja
alkohol w surowicy, badania toksykologiczne, narkotyki w moczu, stężenie leków w surowicy	Zatrucie
troponina, CK-MB, Nt-proBNP	Uszkodzenie mięśnia sercowego

Stany zagrożenia życia - badania dodatkowe

Inne badania	Znaczenie badania
Nakłucie lędźwiowe	Badania płynu mózgowo-rdzeniowego – m.in. badanie ogólne, rozmaz, posiew, badania serologiczne w kierunku wirusów. Zabezpiecz dodatkową próbkę!
EKG	Zaburzenia rytmu serca, zawał serca, zapalenie osierdzia
Tomografia komputerowa (TK) głowy	Krwawienie, zmiany pourazowe, guz, udar (udar niedokrwienny może początkowo nie być widoczny w TK)
TK klatki piersiowej, brzucha	Zmiany pourazowe, odma, krwawienie itp.
MRI mózgu	Udar, guz, zmiany zapalne, uszkodzenie na tle chorób metabolicznych, genetycznych, choroby neurodegeneracyjne
Angio-TK, angio-MRI	Zakrzepica tętnic, zatok mózgowych, rozwarstwienia tętnic
EEG	Zmiany napadowe, stan padaczkowy, obrzęk mózgu
Rtg klatki piersiowej	Zmiany zapalne, odma, cechy niewydolności serca
Echo serca	Zapalenie osierdzia, niewydolność serca
Usg brzucha	Stany zapalne, wgłobienie, zmiany pourazowe

Take home message

W stanach zagrożenia życia najważniejsze jest zapewnienie funkcji układu oddechowego i krążenia do czasu przybycia pomocy

Pamiętaj o schemacie ABCDE

Dziękuję za uwagę